

Travmatik Kanalikül Kesi Tamirinde Pigtail Prob Yardımıyla Anüler Silikon Tüp Yerleştirilmesi

Halil İbrahim Yener¹, Adem Gül², Adil Kılıç³, Adnan Çinal⁴, Tekin Yaşar⁵, Ahmet Demirok⁶

^{1,2,3,4,5,6}Yüzüncü Yıl Üniversitesi Tıp Fakültesi Göz Hastalıkları A.D., Van,

ÖZET

Kanalikül kesilerinde pigtail prob ile anüler silikon tüp entübasyonu yapılan hastalarda primer tamirin etkinliğini araştırmak Kliniğimize başvuran kanalikül kesili 20 hasta değerlendirildi. Hastaların ortalama yaşı 15.55±10.21 yıl idi. Olguların 14'ünde alt, 4'ünde üst ve 2'sinde bikanaliküler kesi mevcuttu. Ameliyatlar genel anestezi altında gerçekleştirildi. Tüm operasyonlarda pigtail prob yardımıyla anüler silikon tüp yerleştirildi. Hastalar 1. hafta, 1, 4 ve 6. aylarda kontrol edildi. Tüp en az 4 ay yerinde bırakıldı. Son durum lakrimal lavaj yapılarak değerlendirildi.

Alt kanalikül kesili hastaların sadece birinde sulanma şikayeti vardı. Diğer olgularda sulanma olmadı.

Bu teknik kanalikül kesilerinde anatomik ve fonksiyonel düzelme sağlamaktadır.

Anahtar Kelimeler: kanalikül kesisi, pigtail prob, silikon tüp yerleştirme

Annular Silicon Tube Intubation With Pigtail Probe In Canalicular Injuries

SUMMARY

The aim of this study was to assess the efficacy of primary reparation in patients whose traumatic canalicular incision was repaired with annular silicon tube intubation with pigtail probe.

Twenty patients were evaluated. The mean age of the patients was 15.55±10.21years. Fourteen patients had inferior incision, 4 superior incision, and 2 bicanalicular incision. All patients were operated under general anesthesia. Pigtail probe and silicon tube were employed in all operations. Patients were controlled at the end of the first week; the first, fourth, and sixth months. Tube was not removed until four months. Lacrimal lavage was performed to evaluate the recent condition.

Only one patient in the inferior canalicular incision group had complaint of tearing, others had not complaint.

In conclusion, functional healing and anatomic reconstruction of canalicular injuries can be managed with annular silicon tube intubation with pigtail probe, which is an effective and applicable method.

Keywords: canalicular incision, pigtail probe, silicon tube intubation

GİRİŞ

Kanaliküller gözyaşının boşaltılmasında önemli yeri olan yapılardır. İç kantus bölgesine gelen künt ve kesici travmalardan sonra kanaliküllerin hasarlanma ihtimali

yüksektir. Özellikle çocuklarda ve gençlerde görülen bu duruma oyun kazaları, bisikletten düşmeler, kavgada alınan darbeler, spor aktiviteleri ve trafik kazaları neden olmaktadır. Bütünlüğü bozulan kanaliküller

Yazışma Adresi: Arş.Gör.Dr.Halil İbrahim YENER Yüzüncü Yıl Üniv. Tıp Fak. Göz Hast. A.D./VAN

Tel : 0505 768 3644 E-mail: karsadem@yahoo.com

Geliş Tarihi : 02.04.2008

Yayına Kabul Tarihi : 27.05.2008



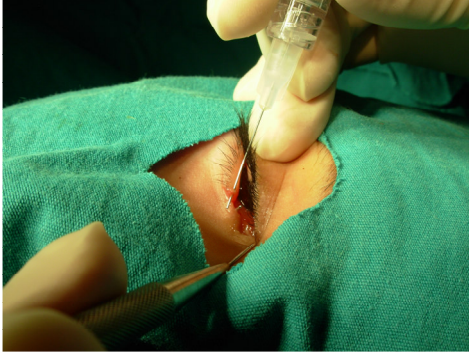
uygun şekilde tamir edilmezlerse epifora ortaya çıkabilir^{1,2}.

Günümüzde kanaliküllerin tamirinde en çok kullanılan yöntem silikon tüp yerleştirilmesi ile kombine cerrahi onarımdır³. Bu çalışmada bu yöntemle cerrahi onarım yapılan 20 olgunun sonuçları değerlendirilmiştir.

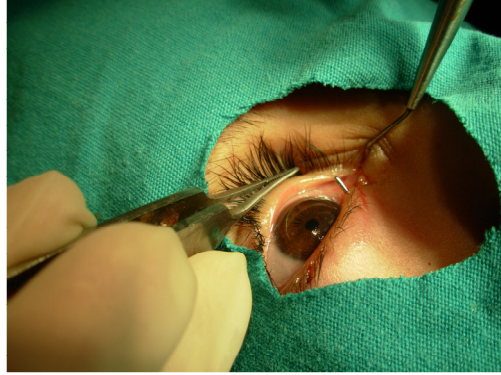GEREÇ VE YÖNTEM

Eylül 2003 ile Mayıs 2006 tarihleri arasında kliniğimize başvuran kanalikül kesisi olan 20 hastanın dosya kayıtları değerlendirildi. Hasta yaşları 4 ile 43 arasında değişmekteydi (ortalama 15.55 ± 10.21). Hastaların 5'i kız (%25) 15'i erkekti (%75). Ondört (%70) alt kanalikül kesisi, 4 (%20) üst kanalikül kesisi, 2 (%10) bikanaliküler kesi mevcuttu. Kanalikül kesilerinin 7'si düşme, 7'si çeşitli künt travmalar, 5'i demir çubuk batması, biri de trafik kazası sonucu meydana gelmişti. Hastaların tümü genel anestezi altında opere edildi. Tüm operasyonlarda pigtail prob yardımı ile anüler silikon tüp yerleştirilmesi yöntemi kullanıldı. Pigtail prob tek kanalikül kesisi olan vakalarda sağlam olan kanalikül tarafındaki punktumdan geçirilerek hasarlı bölgeye kadar ulaşıldı.

Daha sonra diğer punktumdan sokulan bir ince kanül ile kesik olan bölgenin diğer ucu tespit edildi (Resim 1).

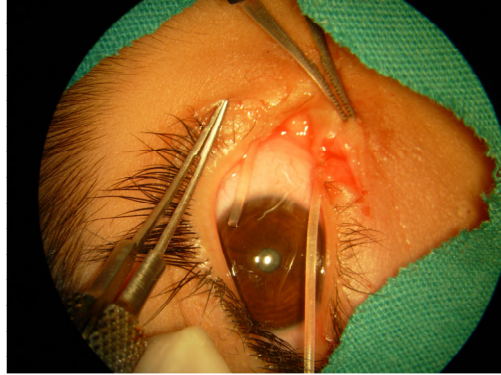


Bu kısımdan pigtail probun ucu sokularak kanalikül bütünlüğü sağlandı (Resim 2).



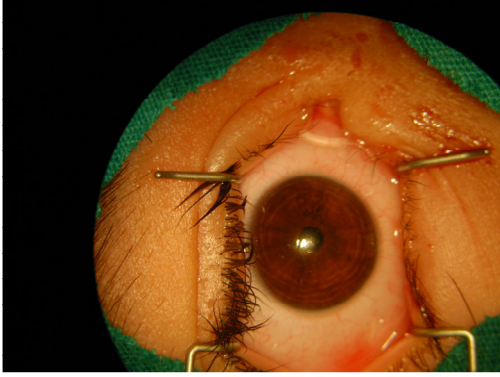
Resim 2. Pigtail prob ile kesik kanalikül uçlarının birleştirilmesi ve bütünlüğün sağlanması.

Pigtail probun ucundaki delikten 6/0 prolen sütür geçirildi. Bu sütür silikon tüpün uç kısmından dikkatlice geçirildi ve pigtail prob kanalikül içinden çekildi, beraberinde prolen sütürü ve silikon tüpü de çekti (Resim 3).



Resim 3. Silikon tüpün her iki kanalikülden geçirilmiş hali.

Böylece silikon tüp hem alt hemde üst kanalikülden geçmiş oldu. Kesik olan kanalikül duvarı arka ve ön kısımdan 8/0 vikril ile cilt kesisi 6/0 ipek veya prolen ile sütüre edildi. Silikon tüpün uçları 10/0 naylon sütür ile korneayı irrite etmeyecek uzunlukta uç uca getirilerek sütüre edildi. Silikonun sütüre edilen uçları kanalikül içine doğru gömüldü (Resim 4). Post-operatif tedavi olarak günde dört kez kullanılmak üzere topikal antibiyotik damla önerildi.



Resim 4. Silikon tüpler uçları sütüre edildikten sonra uçlarının kanalikül içindeki son hali

Hastalar 1. hafta, 1. ay, 4. ay ve 6. aylarda kontrol edildi. Takip süresi ortalama 18.95 ± 13.22 aydı. Silikon tüp en az 4 ay yerinde bırakıldı. Altıncı ayda tüplerin hepsi çıkartıldı. Tüplerin ortalama çıkarılma süresi 4,4 ay idi. Son durum kanaliküler lavaj yapılarak değerlendirildi.

BULGULAR

Anüler silikon tüp yerleştirilen hastalardan alt punktuma yakın kesisi olan bir hastada piyojenik granülom oluştu ve epifora ortaya çıktı. Silikon tüp hiçbir olguda yerinden çıkmamıştı ve hastayı rahatsız etmiyordu. Tüpler yerinde iken yapılan kanaliküler lavajda tüm hastalarda sıvı geçişi mevcuttu.

Tüpler çıkartıldıktan 2 ay sonra lavaj tekrarlandı, tüm hastalarda sıvı geçişinin olduğu görüldü.

Sonuç olarak 1 hastada epifora vardı, lavaj uygulamasında pasaj tüm hastalarda açıktı.

TARTIŞMA

Düşme, künt travma, trafik kazası kanaliküler hasarın en sık sebepleridir. İzole alt kanalikül kesisi, izole üst ve bikanaliküler kesiden 3–4 kat daha sık olmaktadır³. Bizim çalışmamızda da alt kanalikül kesisi üst kanalikül kesisinden yaklaşık 4 kat bikanaliküler kesiden 7 kat fazla idi. Kanalikül kesilerinin tamir amacı lakrimal sistemin anatomik ve fizyolojik özelliklerinin en az kayıpla devamının

sağlanmasıdır. Yapılan çalışmalarda alt ve üst kanalikülün gözyaşını drene etmede yaklaşık olarak eşit role sahip olduğu belirtilmektedir^{3,4}.

Bu tür travmalı hastalarda anestezinin türünü seçerken cerrahın ve hastanın rahat olabileceği bir metot tercih edilmelidir. Hekim için genel anestezi özellikle çocuklarda iyi bir tercih olabilir⁵.

Çalışmamızdaki vakaların %60'ı 20 yaşın altında idi. Geriye kalan diğer hastalarımızda da çalışma konforu açısından ve lokal anestezinin anatomik yapıyı değiştireceğini düşünerek tüm hastalarımıza genel anestezi uyguladık.

Kanalikül kesilerinin tamirinde kullanılacak olan ideal malzeme inert, yumuşak, dokuda az erozyon yapan ve uzun süre dokuda kalabilen bir madde olmalıdır. Silikon bu gün için kullanılacak en uygun ve en yaygın materyaldir³. Kanalikülden silikon entübasyonu yapıldıktan sonra orbikularis kasının, göz kapağının ve hasarlı dokunun primer tamiri gerekmektedir¹.

Günümüzde kanalikül kesilerinin tamirinde bikanaliküler anüler silikon entübasyonu, bikanaliküler nazal silikon entübasyonu ve monokanaliküler silikon entübasyonu kullanılmaktadır⁵.

Bu yöntemlerde bikanaliküler anüler silikon entübasyonunun avantajı, nazolakrimal kanal hasarı oluşmaz ve hasarlı kanalikül ucu kolay bulunur. Bunun yanında bu metodun sağlam kanalikülü ve ortak kanalikü zedeleme ihtimali, yanlış pasaj açma riski ve ortak kanalikülü olmayan kişilerde kullanılmaması gibi dezavantajları mevcuttur³. Walter ve arkadaşları⁶ bikanaliküler anüler silikon tüp entübasyonu yaptıkları 18 olguda %100 başarı sağlarken, Jordan ve arkadaşları 22 hastada %94 başarı bildirmişlerdir⁷. Bizim vakalarımızın hiç birinde bahsedilen dezavantajlarla karşılaşmamıştır.

Monokanaliküler silikon tüp entübasyonu diğer yöntemlere göre daha kolay uygulanabilirliği, daha az hasar verme riski olması ve cerrahi süresini kısaltması yönünden daha avantajlı bir teknik gibi görülmektedir⁸.

Yurdumuzda yapılan çalışmalarda ise Argın ve arkadaşları bikanaliküler anüler silikon tüp entübasyonu, bikanaliküler nazal silikon tüp entübasyonu ve monokanaliküler silikon tüp entübasyonu yaptıkları 10 hastanın 12 kanalikül tamirinde %100 başarı bildirmişlerdir³. Yılmaz ve arkadaşlarının bir çalışmasında, bikanaliküler nazolakrimal entübasyon uygulanan 10 hastanın dokuzunda anatomik ve fonksiyonel başarı sağladıkları bildirilmiştir⁹.

Biz de çalışmamızda bikanaliküler anüler silikon tüp entübasyonunu tercih ettik ve cerrahiye ait hiçbir komplikasyonla karşılaşmadık.

Sonuçta da görüldüğü gibi epifora şikayeti olan sadece bir hasta vardı ve bu hastada da lakrimal pasaj açıldı. Anatomik başarılarımız %100, fonksiyonel başarılarımız da %95 idi.

Kanalikül kesilerinde pigtail prob ile anüler silikon tüp entübasyonu sonrası anatomik ve fonksiyonel düzelme sağlanmaktadır. Bu yöntem etkili ve uygulanabilir bir yöntemdir. Özellikle deneyimli cerrahların uygulayacağı bu yöntemde sağlam kanalikül ve ortak kanalikül hasarı neredeyse yoktur.

KAYNAKLAR

1. Yazıcı B. Lakrimal sistem yaralanmaları. Oküloplastisi, Türk Oftalmoloji Derneği Eğitim Yayınları 2003. 275-84
2. Menteş J. Lakrimal sistem; anatomi, fizyoloji, fizyopatoloji.. XI. Ulusal Oftalmoloji Kursu Bülteni 1991.18-28.
3. Argın A, Demir MN, Duman S. Kanalikül kesilerinde onarım teknikleri. Türk Oftalmoloji Gazetesi 2001;31:327-332.
4. Reifler DM. Management of canalicular laceration. Surv Ophthalmol 1991;36:113-132.
5. Dryden RM, Wulc AE. Surgery of the lacrimal system. Eds.Waltman SR et al. Surgery of the eye. New York, Churchill Livingstone 1988.392-393.
6. Walter WL. The use of pig-tail probe for silicone intubation of injured canaliculus. Ophthalmic Surgery 1982;13:488-492
7. Jordan DR, Nera JA, Tse DT. The pig-tail probe, revisited. Ophthalmology 1990;329-337
8. Doğru İ. Ünal M. Hasanreisoglu B. Kanalikül kesi tamirinde yeni gelişmeler. Türk Oftalmoloji Gazetesi 1998;28:428-432
9. Yılmaz A. Argın A. Lokmanoğlu Ö. Vayisoğlu Y. Özcan C. Pata YS. Kanalikül kesilerinde bikanaliküler nazolakrimal entübasyon. Türk Oftalmoloji Gazetesi 2006;36:373-376.

