

Wilson Hastalığı: Olgu Sunumu

Esra Tuğ*, Yasemin H. Balaban**

ÖZET

Wilson Hastalığı (WH), değişik derecelerde hepatik ve nöropsikiyatrik hastalığa yol açan, insan bakır metabolizmasının otozomal resesif geçişli kalıtsal bir hastalıdır. Tahmin edilen prevalansı 1/30.000'dir. WH'da hepatik bakır transport proteinini kodlayan ve bakır metabolizmasında önemli rolü olan 13. kromozom üzerindeki (13q14.3-q21.1) ATP7B geni etkilenmiştir. Klinik bulguları komplekstir; tremor, disartri, psikiyatrik bozukluklar gibi nörolojik semptomlar yanı sıra akut karaciğer yetmezliği, kronik hepatit ya da karaciğer sirozu gelişir.

Son 1 yıldır benign pozisyonel vertigo tanısı ile dış merkezde izlenen 27 yaşında bayan hasta devam eden baş dönmesi ve ellerde titreme şikayeti ile kliniğimize başvurdu. Hastanın kız ve erkek kardeşinin WH tanısı almış olduğu öğrenildi. Hastamızın yapılan muayenesinde karaciğer hastalığının periferik bulguları veya hepatosplenomegali mevcut değildi. Nörolojik muayenesi ise pozisyonel tremor dışında normaldi.

Olgumuz nadir görülen ancak kötü prognozla seyreden WH için az rastlanır klinik özellikleri nedeniyle ve Türkiye'de sık görülen mutasyonların araştırılması gerekliliğinin vurgulanması amacıyla sunulmuştur.

Anahtar Kelimeler: Wilson Hastalığı, ATP7B Geni, Bakır Transport Bozukluğu.

Wilson Disease: Case Report

SUMMARY

Wilson Disease (WD) is an autosomal recessive hereditary disease of human copper metabolism, which causes hepatic and neuropsychiatric diseases. Estimated prevalence is 1: 30.000. In WD, ATP7B gene located on chromosome 13 (13q14.3-q21.1), coding the protein for hepatic copper transport and, having an important role in copper metabolism has been affected. Clinical findings in WD are complex and, neurological symptoms such as tremor, dysarthria and psychiatric disorders, acute liver deficiency, chronic hepatitis or cirrhosis may develop.

For the last year, 27 years old female patient observed in other medical centre owing to benign positional vertigo applied to our department. Her sister and brother have been diagnosed as WD. No peripheral symptoms of hepatic disease or hepatosplenomegaly existed in our patient. Neurological examination was normal to except for positional tremor.

Because our patient had rare clinical features for WD and bad prognosis, presented by us to emphasize necessity of the researched of the most frequent mutations seen in Turkey.

Key Words: Wilson Disease, ATP7B Gene, out of Order Copper Transport.

* Abant İzzet Baysal Üniversitesi, İzzet Baysal Tıp Fakültesi Tıbbi Genetik A.D. / Bolu

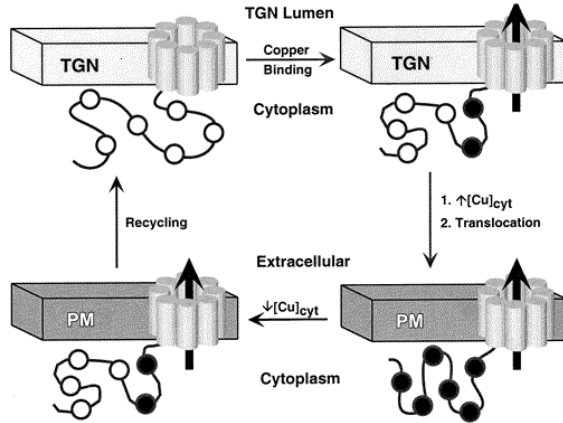
** Abant İzzet Baysal Üniversitesi, İzzet Baysal Tıp Fakültesi İç Hastalıkları A.D., Gastroenteroloji BD / Bolu



GİRİŞ

Wilson Hastalığı (WH), ilk olarak 1912 yılında Kinnear Wilson tarafından tanımlanan, bakır transport bozukluğu sonucu karaciğer, beyin, böbrek, kornea ve plasenta gibi farklı organlarda bakır birikimi ile karakterize otozomal resesif bir hastalıktır (1-3). Tahmin edilen prevalansı 1/30.000'dir (4, 5). Gen sıklığı % 0.56 ve taşıyıcı sıklığı 1/90'dır (5). Hastalığın hemen hemen tamamen penetran olduğu düşünülür (6). Hastalık öncelikli olarak, Kayser-Fleischer korneal halkasının varlığı, karaciğer hastalığı, psikiyatrik hastalık, nörolojik hastalık ya da bunların bir kombinasyonu olarak klinik bulgu vermektedir (7).

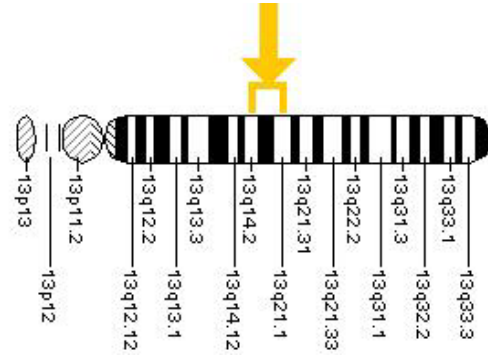
WH'nda ATP7B olarak adlandırılan bir geni içeren safra atılım yollarındaki adımlardan biri mutasyona uğramıştır ve safra atılımı bloke olmuştur (6). Defektif gen ATP7B, bakır metalinin safra yoluna atılımı ve seruloplazmine bakırın birleşmesi için gerekli olan ve enerji gerektiren bir pompayı kodlar (3). Şekil 1.



Şekil 1. Stoplazmadaki bakır artışı, plazma membranı ve trans-golgi ağı arasındaki bakırın aktif olarak geçişini sağlayan ATP7B bağlanarak yapısal değişimine neden olur (<http://www.scripps.edu/~didonato/Pics/model.gif>).

ATP7B geni kromozom 13'ün q14.3 bandında lokalizedir ve 1993'te birbirinden bağımsız iki grup olarak klonlanmıştır (1, 5). Gen 22 eksondan oluşur ve bir bakır-taşıyan P-tip ATPaz kodlar. WH proteini çoğunlukla karaciğerde eksprese edilir ve immünohistokim-

yasal çalışmalar ile trans-golgi ağına ("trans-golgi network" TGN) lokalize edilmiştir (1). Şekil 2.

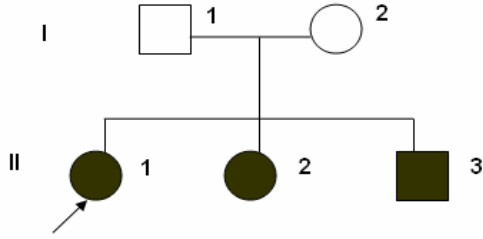


Şekil 2. ATP7B geni kromozom 13'ün uzun kolunda (q) 14.2 ve 21 bantları arasında lokalizedir

(<http://ghr.nlm.nih.gov/dynamicImages/chromomap/atp7b.jpeg>).

OLGU

Bir yıldır benign pozisyonel vertigo tanısı ile dış merkezde izlenen 27 yaşındaki bayan hasta devam eden baş dönmesi ve ellerde titreme şikâyeti ile araştırılmakta olduğu gastroenteroloji kliniğince birimimize yönlendirilmiştir. Olgumuzun 27 yaşındaki kız kardeşinin sekiz yıl önce ve 20 yaşındaki erkek kardeşinin beş yıl önce WH tanısı almış olduğu öğrenildi (Şekil 3). Baş dönmesi ve titreme şikâyetlerine ilave olarak konuşma güçlüğü ve bozukluğu da olan hastamızın yapılan sistemik muayenesinde eklemlerde laksisite saptandı. Karaciğer hastalığının periferik bulguları veya hepatosplenomegali mevcut değildi. Kulak-burun-boğaz muayenesinde baş dönmesi lehinde bir bulguya rastlanmazken, endokrinolojik olarak da tremor sebebi olacak herhangi bir anormallik saptanmadı. Nörolojik muayenesi pozisyonel tremor varlığı dışında normaldi. Tam kan sayımı, karaciğer enzimleri ve abdominal ultrasonografik incelemesi normal sınırlarda idi. Hepatit B için aşı ile bağışık olan hastanın Anti-HVC'si negatifti. Seruloplazmin düzeyi (36,4 mg/dl) ve 24 saatlik idrarda bakır atılımı (25 µg/gün) normal olan hastanın kranial MR'ında herhangi bir patoloji saptanmadı.



Şekil 3. WH olgumuza ait aile ağacı.

TARTIŞMA

WH'lı bireylerde karaciğerde bakırın yavaş birikimi sonucu karaciğerin bakır depolama kapasitesi aşılmaya başlar ve muhtemelen 3 yaş civarında zarara sebep olur. Batı ülkelerinde, karaciğerdeki zarar hastaların yaklaşık %50'sinde, nörolojik anormalliklerin de çoğu 10-20'li yaşlarda belirgin klinik bulgu vermektedir. Karaciğer hastalığı, hepatit, akut hepatik yetmezlik ve kronik siroz olmak üzere üç formda bulunabilir. Tüm WH'lı hastaların %25'inde beyinle ilişkili semptomlar bulunur ve bu hastaların yaklaşık yarısında nörolojik semptomlar gelişmeden aylar yada yıllar önce davranışsal bozukluklar gelişir (6). Bizim olgumuzda klinik olarak WH'nin hepatik formunu destekleyecek klinik ve laboratuvar bulgusu saptanamadı. Bununla birlikte baş dönmesi ve tremora ek olarak konuşma güçlüğü mevcuttu. Nörolojik muayenesi pozisyonel tremor varlığı dışında normaldi.

Nörolojik semptomların, homozigot Gln110ter ve Ser1363Phe mutasyonu ile, hepatik semptom varlığının ise homozigot Cys1104Phe ve Val1262Phe mutasyonu ile ilişkili olduğu bildirilmektedir (5). Olgumuzda, seyrek bir klinik durum olarak hepatik semptomların bulunmaması buna karşın nörolojik belirtilerin ön planda olması bu çalışma sonuçları ile ilişkili olabilir.

Günümüzde WH'nin sebebi olarak, ATP7B için tanımlanmış 200'den fazla mutasyon bildirilmektedir. ABD'de His1069Gln mutasyonu tüm mutasyonların yaklaşık 1/3'idir (6). Avrupalı WH'lı hastalarda H1069Q, Uzak Doğulu hastalarda ise R778L mutasyonu sık görülür (8, 9). Türkiye'den A1003T ve P969Q mutasyonlarının daha sık olduğu bildirilmiştir (10).

Aile çalışması, tanısal açıdan önem taşır. Kardeşlerin her birinin etkilenme riski %25'tir. Ancak erken dönemde hafif klinik bulgular gözden kaçabilir. Kardeşlerin yaklaşık yarısında tanısal olarak idrar bakırı artmıştır. Kayser-Fleischer halkası vakaların yaklaşık 1/3'ünde mevcuttur. Karaciğer biyopsisi ile bakır analizi altın standarttır. Tüm etkilenmiş bireylerde karaciğer bakır seviyesi kuru ağırlığın her bir gramında 200 µg'ın üzerindedir. DNA mutasyon testi WH'nda genellikle faydalı olmamasına rağmen, indeks vaka bir kez tanımlandıktan sonra etkilenmiş kardeşleri tanımlamak için DNA haplotip analizinden yararlanılabilir (6). Eğer bir mutasyon popülasyonda makul sıklıkla oluşuyorsa, direkt DNA sekanslama, allel spesifik prob kullanarak direkt mutasyon tesbiti klinik olarak faydalı ve hızlıdır (8).

Hastaların yaklaşık %80'inde kan seruloplasmin düzeyi azalmıştır. Nörolojik bulguları olan hastaların %99.5'inde ve hepatik bulguları olan hastaların yaklaşık yarısında Kayser-Fleischer halkası saptanmaktadır. Düşük kan seruloplasmin düzeyi medikal problemlerin sebebi olmamakla birlikte hastalığın önemli bir belirteçidir (6). Bizim olgumuzda nörolojik semptom varlığına rağmen, Kayser-Fleischer halkası saptanmadı ve 24 saatlik idrar bakırı normaldi.

Hepatik, psikiyatrik ya da nörolojik semptomu olan 40 yaşın altındaki bir hastada ani başlayan davranışsal anormallikler, akut karaciğer yetmezliği ve hepatit, WH'nin erken tanısında hekim için uyarıcı olmalıdır (6). Hastalık bir kez teşhis edildiğinde antibakır ilaçlarla etkili bir şekilde tedavi edilebilir (1,6).

Olgumuz nadir görülen ancak kötü prognozla seyreden WH için az rastlanır klinik çeşitlilikteki özellikleri nedeniyle ve Türkiye'de sık görülen mutasyonların araştırılması ve yaygınlaştırılması gerekliliğinin vurgulanması amacıyla literatür bilgileriyle birlikte sunulmuştur.

KAYNAKLAR

1. Fatemi N, Sarkar B. Molecular mechanism of copper transport in Wilson disease. J Bioenerg Biomembr, 2002; 34: 339-349.

2. Mercer JF, Llanos RM. Molecular and cellular aspects of copper transport in developing mammals. *J Nutr*, 2003; 133: 1481-1484.

3. Moller LB, Ott P, Lund C, et al. Homozygosity for a gross partial gene deletion of the C-terminal end of ATP7B in a Wilson patient with hepatic and no neurological manifestations. *Am J Med Genet A*. 2005; 138: 340-343.

4. Dhawan A, Ferenci P, Geubel A, et al. Genes and metals: a deadly combination. *Acta Gastroenterol Belg*. 2005; 68: 26-32.

5. Loudianos G, Dessi V, Lovicu M, et al. Mutation analysis in patients of Mediterranean descent with Wilson disease: identification of 19 novel mutations. *J Med Genet*. 1999; 36: 833-836.

6. Brewer GJ. Neurologically presenting Wilson's disease: epidemiology, pathophysiology and treatment. *CNS Drugs*. 2005; 19: 185-192.

7. Ferenci P. Review article: diagnosis and current therapy of Wilson's disease *Aliment Pharmacol Ther*. 2004; 19: 157-165.

8. Loudianos G, Kostic V, Solinas P, et al. Characterization of the molecular defect in the ATP7B gene in Wilson disease patients from Yugoslavia. *Genet Test*. 2003; 7: 107-112.

9. Firneisz G, Lakatos PL, Szalay F, et al. Common mutations of ATP7B in Wilson disease patients from Hungary. *Am J Med Genet*. 2002; 108: 23-28.

10. Figus A, Angius A, Loudianos G, et al. Molecular pathology and haplotype analysis of Wilson disease in Mediterranean populations. *Am J Hum Genet*. 1995; 57: 1318-1324.

Yazışma Adresi

Esra TUĞ

Abant İzzet Baysal Üniv. İzzet Baysal Tıp Fakültesi
Tıbbi Genetik A.D., BOLU

E-mail: esratug@hotmail.com

